

3.

Ueber einen blauen Farbstoff beim Menschen.

Von Dr. C. Hennig, Arzt und akademischem Docenten zu Leipzig.

Bis zu der Zeit, wo man die Identität der einen Art von Harnblau mit dem vegetabilischen Indigo nachwies, finden sich nur verstreute Beispiele von solchen Erzeugnissen; sie sind zum grössten Theile im Archive für pathologische Anatomie und Physiologie zusammengestellt (Bd. I. S. 424.), eines von Billard erzählt noch Rayer (Bd. III. S. 212 der deutschen Uebersetzung seiner „Darstellung der Hautkrankheiten“). Aus diesen Fällen darf man schon schliessen, dass das pathologische Blau mehrere Modificationen hat, wenn sie auch einmal alle in einander übergeführt werden mögen. Zunächst machen sich zwei Sorten bestimmter kenntlich; eine sei die bewegliche, die andere die beständige oder das wahre Indigo genannt. Die erstere ist vielleicht dieselbe, welche in der von Virchow aufgestellten Stufenreihe vorkommt, welche die Producte der Einwirkung concentrirter Mineralsäuren auf das bis zu einem gewissen Grade umgewandelte Blutroth enthält — also vielleicht künstlich nachzuahmen. Hierher gehört wohl Braconnot's Cyanurin. Die letztere, festere Verbindung, ist diejenige, welche öfter im Urine (von Spangenberg, krystallinisch zuerst von Virchow), sparsam im Blute (Sansou, Lassaigue, Lecanu) und in der Galle (Chevreul), am seltensten, dann aber in grösserer, bisweilen erstaunlicher Menge als Aussonderung der Haut gefunden worden ist. Dem im genannten Archive enthaltenen Falle („Büchner fand bei einer 42jährigen Frau während der Schwangerschaft Knoten, die nachher indigblaues Pigment absonderten, welches die Wäsche färbte“) steht der Billard'sche zur Seite, wo die massenhafte blaue Hautabsonderung mit verminderter, zeitweis ganz gehemmter Harnaussouderung einherging.

Vor zwei Jahren untersuchte ich die Schüppchen, welche sich auf dem von Pityriasis befallenen Theile der behaarten Kopfhaut einer älteren Frauensperson reichlich erzeugten und von blendend weisser Farbe waren. Hier fand sich zwischen den zum Theil feingekörnelten Epidermisstückchen, aber auch in den Haarsäcken, neben amorphem Blutfarbstoff und dunkler Körnchenmasse, das im durchgehenden Lichte prachtvoll lasurblane Pigment in rundlichen oder eckigen Stückchen, wie ich es in der medicinisch-chirurgischen Encyclopädie von Prosch und Ploss, Art. „Pityriasis“ beschrieben habe. Von Essigsäure und von Aetzkalilauge wurde es nicht angegriffen, Salpetersäure färbte es allmählig grün, dann gelb und brachte es allmählig zum Verschwinden; concentrirte Schwefelsäure liess es unter abnehmender Bläue binnen wenigen Minuten verschwinden. — Weder bei diesem Anlasse, noch in einem der folgenden, sah ich die krystallinische Form.

Demnächst habe ich Indigpigment im Urine einiger Kranker, doch unter diesen nur einmal ohne vorherige Zugabe von Salz- oder Salpetersäure, und nie in be-

deutender Menge angetroffen. Der blaue Farbstoff nimmt sich unter dem Mikroskope gerade so aus, wie er oben von der Haut beschrieben wurde, und ist sofort unterscheidbar von jenem „Uroglaucin“, welches durch eine Modification des gelben Harnfarbstoffes violett tingirte Harnsäurekrystalle sind.

Endlich fand ich vor Kurzem das mikroskopische Blau an mehreren Theilen des Skelettes eines todtgeborenen Zwillings, dessen Bruder, welcher 10 Tage später starb, jenes Pigment an den nämlichen Stellen nicht aufwies. Beide kamen mit dem Beckenmutter voran, und es war jeder Fötus in seinen besonderen Schafhautsack eingeschlossen und hatte seine besondere Placenta. Der von Farbstoff freie stellte sich zuerst zur Geburt und wurde durch einfachen Handgriff entwickelt. Er erkrankte einige Tage nach der Geburt, ohne Zweifel unter dem Einflusse des Puerperalfiebers seiner Mutter, das von einer umschriebenen Bauchfellentzündung Ursprung genommen, an Entzündung der Unterkieferdrüse linkerseits. Diese Drüse ging rasch in einen Abscess auf, der seiner dicken Wände halber sich nicht nach aussen entleeren konnte; in der Leiche fand sich zugleich Eiter in der rechten Thymushälfte, im rechten Brustfellsacke, am Herzbeutel und auf der Herzbasis; zugleich hämorrhagische Myocarditis. Der zweite Knabe war stärker entwickelt (er wog, obgleich 2—3 Wochen zu früh geboren, 6 Pfund Krämergewicht) und musste aus dem im Eingange verengten Becken mit Mühe, der Kopf mit Hülfe der Zange weggenommen werden. Hatte der Erstgeborene schon eine noch am Todestage bedeutende Intercalation des oberen Randes des Hinterhauptbeines unter die der entsprechenden Scheitelbeine, dazu einen dünnen Bluterguss im Sacke der Spinnwebhaut in der Gegend der Lambdanäht, so war der letztere weit übler davongekommen. Sein linkes Stirnbein hatte am mütterlichen Vorberge einen mehrere Linien tiefen Eindruck erhalten, der sich durch den Fingerdruck nicht wieder von innenher ausgleichen liess. Auf der dadurch entstandenen Leiste der Aussenfläche gewahrte man 3 der Knickung nicht ganz, aber unter einander parallele, feine Sprünge. Der ganze Knochen war, namentlich gegen die Ränder hin, ungewöhnlich blutreich und an den Rändern etwas dicker als gewöhnlich. Die Verknöcherungspunkte im Brustbeine waren wohl in der richtigen Zahl vorhanden und regelmässig gestellt, aber sehr ungleich fortgeschritten: einige klein, blutarm, doch ziemlich fest; die Mehrzahl aber weit grösser, weicher und von Blut strotzend; auch war der angrenzende Knorpel auf blossen Anblick von Aederchen und Lücken durchzogen, welche ich am Brustbeine des andern Kindes nicht wahrnahm. Auch die Knorpelhaut, namentlich der anstossenden Rippenknorpel, war hyperämisch, dick und haftete fest am Knorpel. Unter dem Mikroskope zeigte sich überwiegende Höhlenbildung; die das schwammige Gewebe zusammensetzenden Höhlen waren von rother Masse, meist mit von Blut ausgedehnten Gefässen ganz erfüllt, und auch in der angrenzenden Knorpelschicht gab es ovale Räume, welche nur blasseröth oder gelblich gefärbt waren; einer der letzteren liess nur feine Punktmasse als Inhalt unterscheiden. Dazwischen, aber auch noch weiter hinein in den Knorpel gestreut, lagen Stückchen veränderten Hämatins. Seltener und nur ganz einzeln traf ich — aber sowohl im geknickten Schädelknochen, als auch im Brustbeine und dem Perichondrium der an-

stossenden Rippenknorpel die schönen Fragmente des blauen Farbstoffes, das grösste von beinahe $\frac{1}{4}$ Par. Linie Durchmesser. Zwischen einem solchen und der kaum $\frac{1}{2}$ Linie davon entfernten Verknöcherungsgrenze bemerkten ich und mehrere Collegen, denen ich es zeigte, ein etwa $\frac{3}{4}$ Linie langes, mehr verwaschen, als die scharf begrenzten Indigstückchen sich ausnehmendes violettes Streifchen, so dass an dieser Stelle der Uebergang des Hämatins zum reinen Blau in die Augen fiel. Nach Obigem musste ich annehmen, dass die untersuchten Skeiltheile in krankem Zustande, in dem Falle einer beginnenden, aber angeborenen Rachitis sich befanden. Die dieser Störung zugehörige Blutstauung nun scheint eben die Bedingungen zur Indigbildung zu enthalten, denn immer traf ich bis jetzt das blaue Pigment neben dem amorphen rothen oder gelben und stets in der Nähe von Stasen oder bei allgemeiner Circulationsstörung (*Pityriasis rubra*, Knochenhyperämie, Fieberharn).

Als ich diese Sätze in der Märzszung der hiesigen medicinischen Gesellschaft vorrug, theilte uns Hr. Medicinalrath Güntz mit, er habe mit seinem Neffen, dem Assistenzarzte der Irrenanstalt Thonberg bei Leipzig, „blaue (Indig-) und violette Färbungen in mehreren Gehirnen, besonders bei Hirnerweichung, jüngst auch bei einem Blödsinnigen gefunden, der an Epilepsie litt. Sie lagen bald in der grauen, bald in der Marksubstanz und massen $\frac{1}{4}$ bis 5 Linien in der Länge bei $\frac{1}{4}$ bis $\frac{1}{2}$ Linie Breite. Die Färbung hielt sich in niederer Temperatur wochenlang.“

Erlauben Sie mir, hier eine Stelle aus des jüngeren Güntz „*Dissertatio de anatomia pathologica cerebri vesanorum*, Lips. 1853“ hier einzuschalten, da sie, unabhängig von meinen Beobachtungen, meine Vermuthung über die Entstehung des blauen Farbstoffes bekräftigt. Es heisst das. Seite 38.:

... liceat afferre, me microscopio adjutum in substantia cerebri medullari jamjam putredini proxima striam duplicis lineis inclusam, violaceam vidisse, cujus fines praeclare serratae fuerunt, cujus membrana autem ei circumjecta parvas plicas longitudinales, nonnullis etiam locis rupturas, nullo autem loco nec cellulas, neque aliud quidquam, quod continuit, ostendit. Brevi jam tempore magis magisque pallidior facta est. In eadem cerebri particula duas alias eodemque colore tinctas animadverti strias, in alius cerebri medulla oblongata denique similem, coeruleo tamen colore, quae brevi tempore palluit, imbutam reperi striam. Quae quidem striae minimorum vasculorum rudimenta, colorem autem supra commemoratam haematini varietates habendus esse, mihi quidem verisimillimum videtur, quamquam certum hac de re judicium minime ferre velim.

So weit J. M. Th. Güntz.

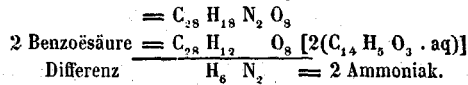
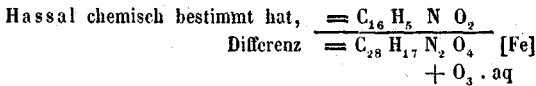
Endlich äusserte mein Freund Coccius bei einer früheren Gelegenheit, wo ich ihm das Blau aus der Oberhaut zeigte, er habe dergleichen Fragmente in gequetschten Muskeln, in der Hornhaut, welche er bei Gehalt an blutführenden Gefässen mit Luft injicirt hatte, in menschlichem Blute, welches in einem Glase eingedampft worden, (in der Galle?) und in menschlichen Excrementen gesehen.

Bemerkenswerth ist übrigens das vielleicht mehr als zufällige stöchiometrische Ergebniss, dass Hämatin nur einer gewöhnlichen Umwandlung, nämlich der Auf-

nahme von 1 Aequiv. Wasser und 3 Sauerstoff bedarf, um die Bestandtheile von Indigblau und benzoësauren Ammoniak zu enthalten, denn



Indigblau, dessen Vorkommen im Harn



Dass aber Sauerstoff aufgenommen werden könne, ist einer Beobachtung von Scherer angemessen, welcher fand, dass Urohämatin unter Aufnahme von O zur Abgabe von CO₂ gebracht werden könne (G. Harley in den Verhandlungen der physik.-medic. Ges. in Würzburg. V. 1.).

4.

Ueber einen Fall von Leukämie.

Von Prof. R. Heschl in Krakau.

B. Josef, 68 Jahre alt, Tagelöhner, wurde im Februar dieses Jahres auf die Klinik des Prof. Hauser in Olmütz wegen einer jauchenden Geschwulst am linken Unterschenkel aufgenommen. Er erinnert sich keiner Krankheit, ausser mancher kleinen Unpässlichkeiten; seit zwei Jahren jedoch (d. i. 1853) fing er an abzumagern und Trübungen seiner Sinne wahrzunehmen, welche sich allmählig steigerten. Sie bestanden in Kurzsichtigkeit, Funkensehen, Schwerhörigkeit und Ohrensausen, und bei seiner Aufnahme auf die Klinik bestand schon hochgradige Schwerhörigkeit.

Im August vergangenen Jahres (1854) erlitt er durch einen Baum, den er auf einen Wagen zu laden im Begriffe stand, einen Stoss an die äussere Fläche des linken Unterschenkels, und zwar in dessen unterer Hälfte. Nach einigen Tagen empfand er heftige stechende Schmerzen an der bezeichneten Stelle, an welcher sich mit Nachlass derselben eine übrigens nicht sehr schmerzhaftige Geschwulst zu bilden anfang, welche sich allmählig vergrösserte, in der siebenten Woche nach ihrer Entstehung die Haut durchbrach, sich öffnete und eine geringe Menge blutiger Flüssigkeit ergossen haben soll. Aus der Oeffnung wucherte alsbald eine graurothe mit missfarbiger Oberfläche versehene Geschwulst hervor, welche von dem callös werdenden Hautrande wie eingeschnürt war. Von Zeit zu Zeit hat der Kranke stechende Schmerzen in der Geschwulst, allmählig schwellen die linken Leistendrüsen etwas an.